

# Agénésie et prothèse implanto-portée

Dr Thierry ROUACH

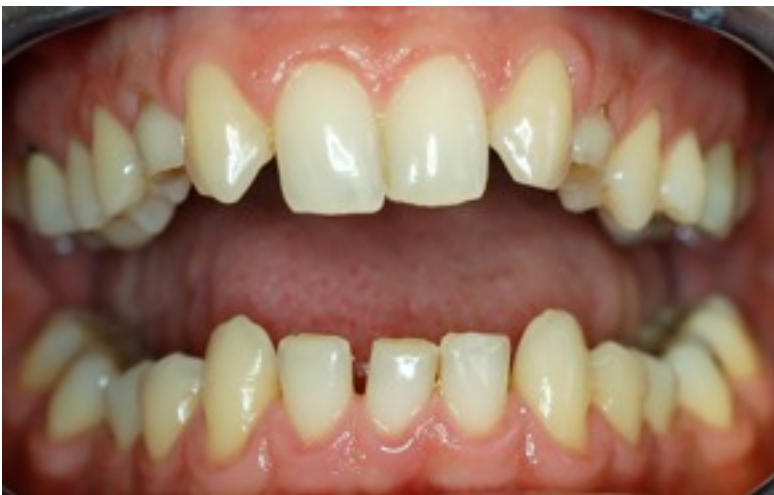L'agénésie dentaire est une pathologie plus ou moins handicapante en fonction du nombre et de la position des dents absentes. Certaines agénésies sont relativement fréquentes comme les dents de sagesse, les incisives latérales supérieures et les prémolaires (par ordre décroissant). Les causes de l'agénésie dentaire restent encore mal connues, plusieurs théories tentent d'expliquer le phénomène (évolution de l'espèce, syndrome héréditaire, transmission génétique..).

Les traitements prothétiques envisageables sont aujourd'hui nombreux (prothèse amovible partielle, bridge conventionnel, bridge collé...). La prothèse implanto-portée semble être une thérapeutique de choix pour répondre aux problèmes fonctionnels et esthétiques posés par les agénésies.

Compte tenu du sujet de cet article, il n'est pas de notre propos de reprendre l'observation clinique dans ses détails: anamnèse, état de santé général, examen exo et endobuccal, examens complémentaires (radiographies, moulages), mais seulement d'en présenter une version résumée au secteur antérieur maxillaire permettant d'étayer notre propos.

Mr R. âgé de 29 ans, en bonne santé générale, se présente en consultation pour deux motifs principaux:

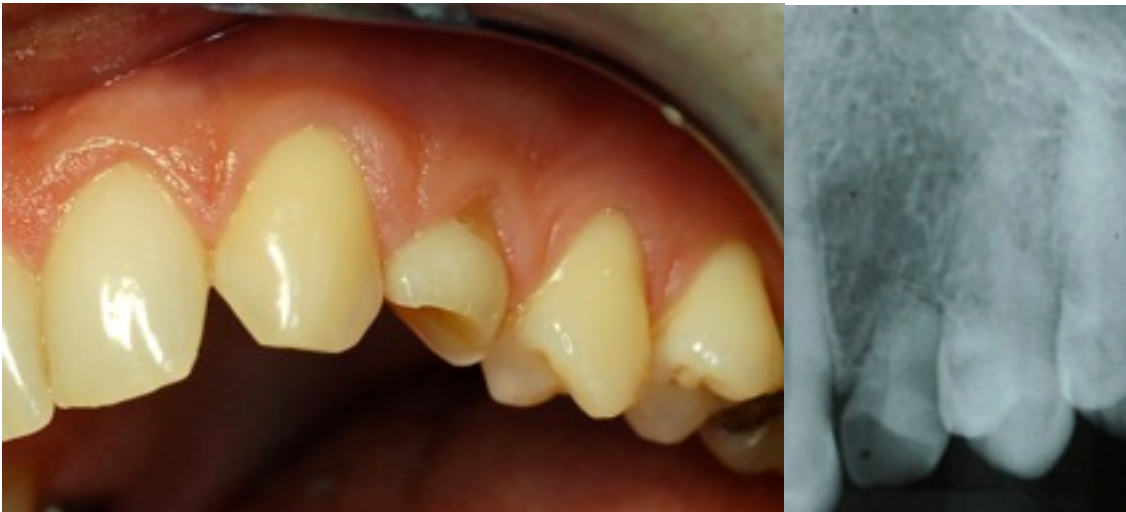
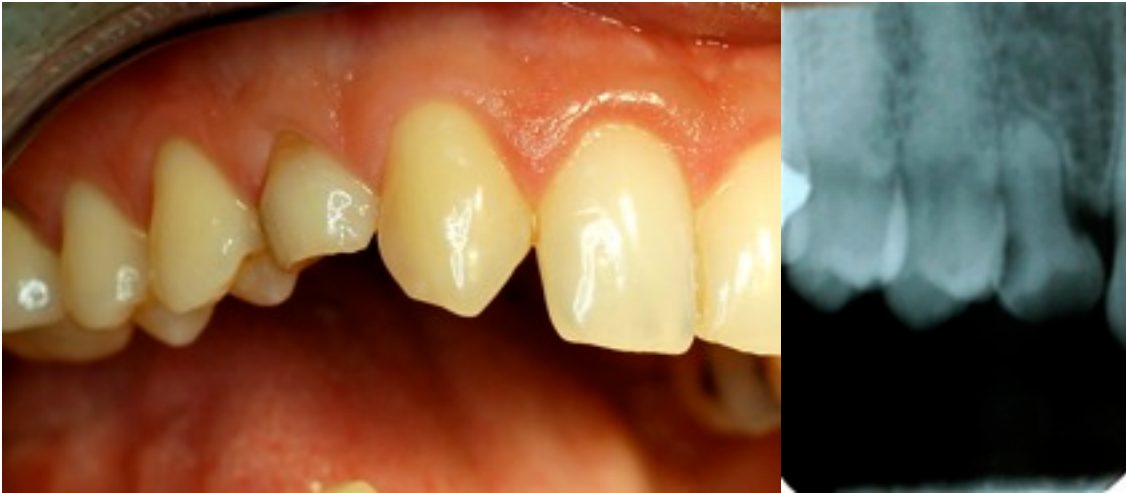- des sensibilités épisodiques (généralement au chaud/froid) au niveau du secteur antérieur maxillaire;
- un sourire qui le complexifie car trop agressif.



## Examen Clinique

L'examen clinique du secteur antérieur maxillaire révèle une bonne hygiène bucco-dentaire, l'agénésie des incisives latérales maxillaires (12 et 22) avec persistance des canines de lait qui présentent une usure importante à l'origine des sensibilités. Les canines maxillaires (13 et 23) ont pris la place des incisives latérales.

L'examen radiologique du secteur antérieur maxillaire révèle une résorption importante des racines des dents temporaires et une absence de lésion endodontique évidente.



L'examen clinique du secteur antérieur mandibulaire révèle la présence de diastèmes du fait de l'agénésie d'une incisive et une égression des canines.

## Propositions thérapeutiques

Dans le cadre de cet article, il ne sera discuté et détaillé que le raisonnement fait sur le maxillaire antérieur.

Après examen clinique, radiologique et analyse des modèles d'études montés sur articulateur, différentes solutions ont été présentées et discutées avec le patient.

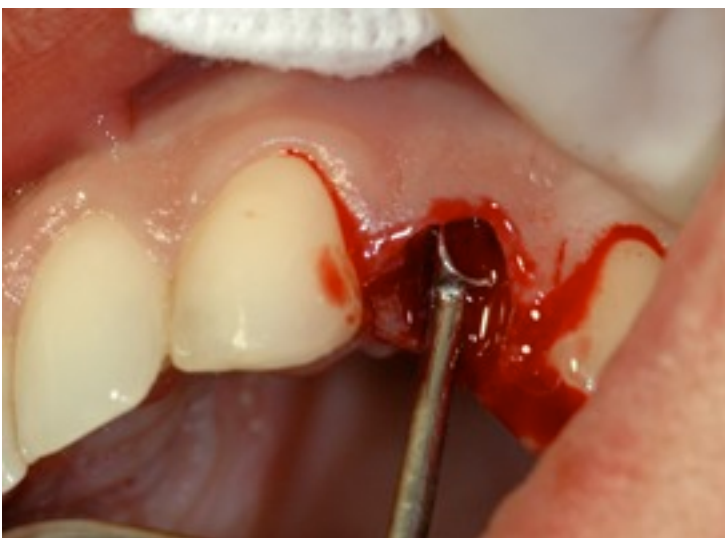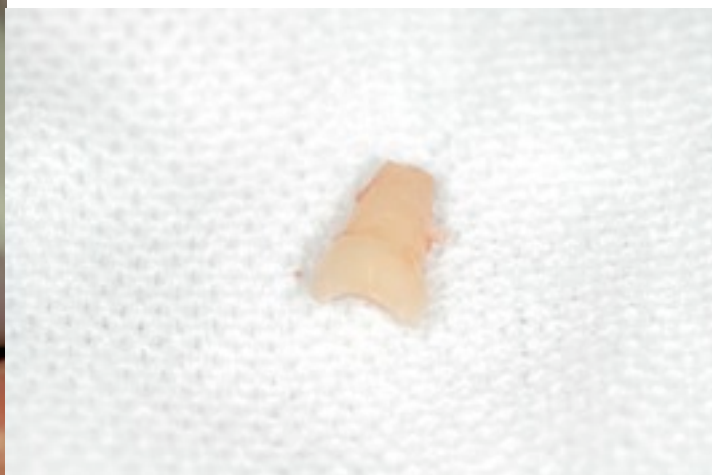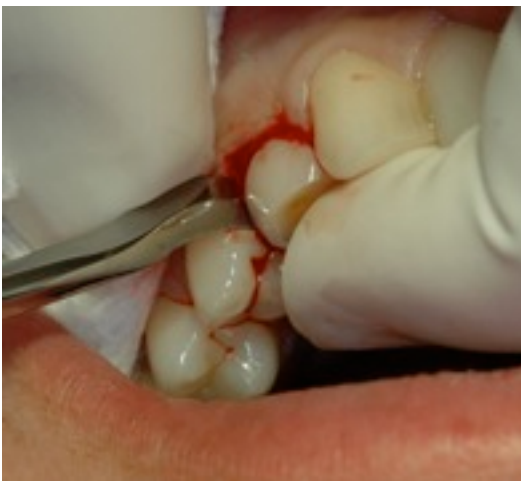La solution nous semblant la mieux adaptée à la situation clinique, consistant en l'avulsion des dents temporaires, la réalisation d'un traitement orthodontique pour repositionner les canines et la mise en place de deux implants en site de 12 et 22 a été rejetée par le patient principalement pour des raisons de temps et de contraintes (esthétiques et fonctionnelles) liées au traitement orthodontique.

La proposition retenue consiste en l'avulsion des dents temporaires, la mise en place de deux implants en sites de canines et en la transformation des canines en incisives latérales malgré les compromis que cela implique (délabrement tissulaire, volume des canines par rapport aux latérales...).

## Conduite du traitement

### 1. Avulsion des dents temporaires de manière atraumatique.

Préserver l'alvéole, c'est d'abord une question d'extraction et de gestuelle chirurgicale. Prévenir la résorption et favoriser une guérison optimale nécessite une technique atraumatique, un nettoyage soigneux de l'alvéole et une bonne protection du caillot pendant l'extraction (pas de succion inopinée). Quand cela n'est pas nécessaire, il faut éviter de décoller un lambeau muco-périosté car cette opération favorise la résorption. Un lambeau d'épaisseur partielle doit être au contraire privilégié, car il permet de minimiser la résorption de la paroi osseuse vestibulaire.

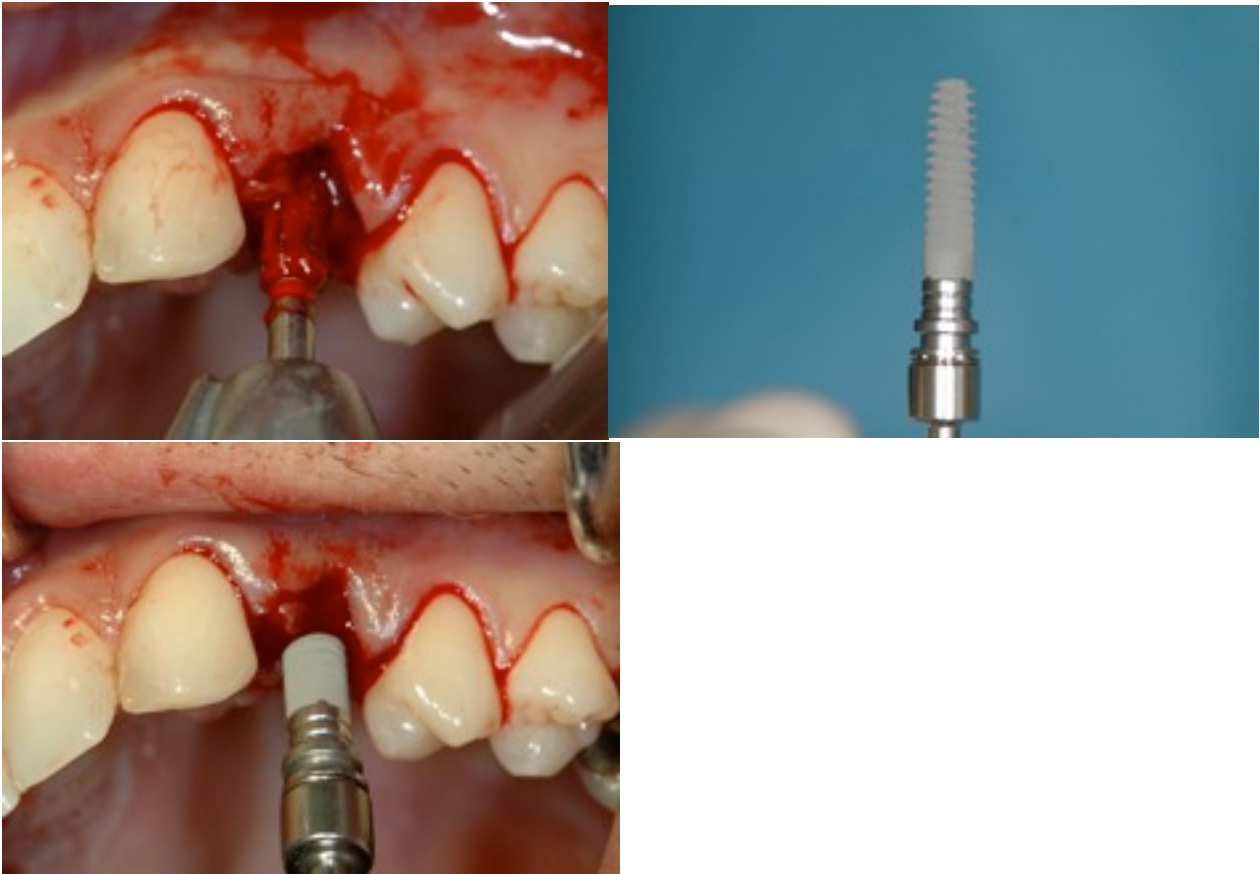


## 2. Mise en place des implants en site de 13 et 23.

Le protocole d'extraction-implantation immédiate présente de nombreux avantages par rapport au protocole conventionnel. Le placement immédiat permet la réduction du nombre d'interventions chirurgicales et la diminution du temps de traitement. De plus, cette technique permet généralement de faciliter le placement de l'implant et de limiter la perte osseuse.

Le protocole de forage a été réalisé de manière conventionnelle en allant chercher un ancrage au delà de l'alvéole et en prenant appui sur la paroi osseuse palatine.

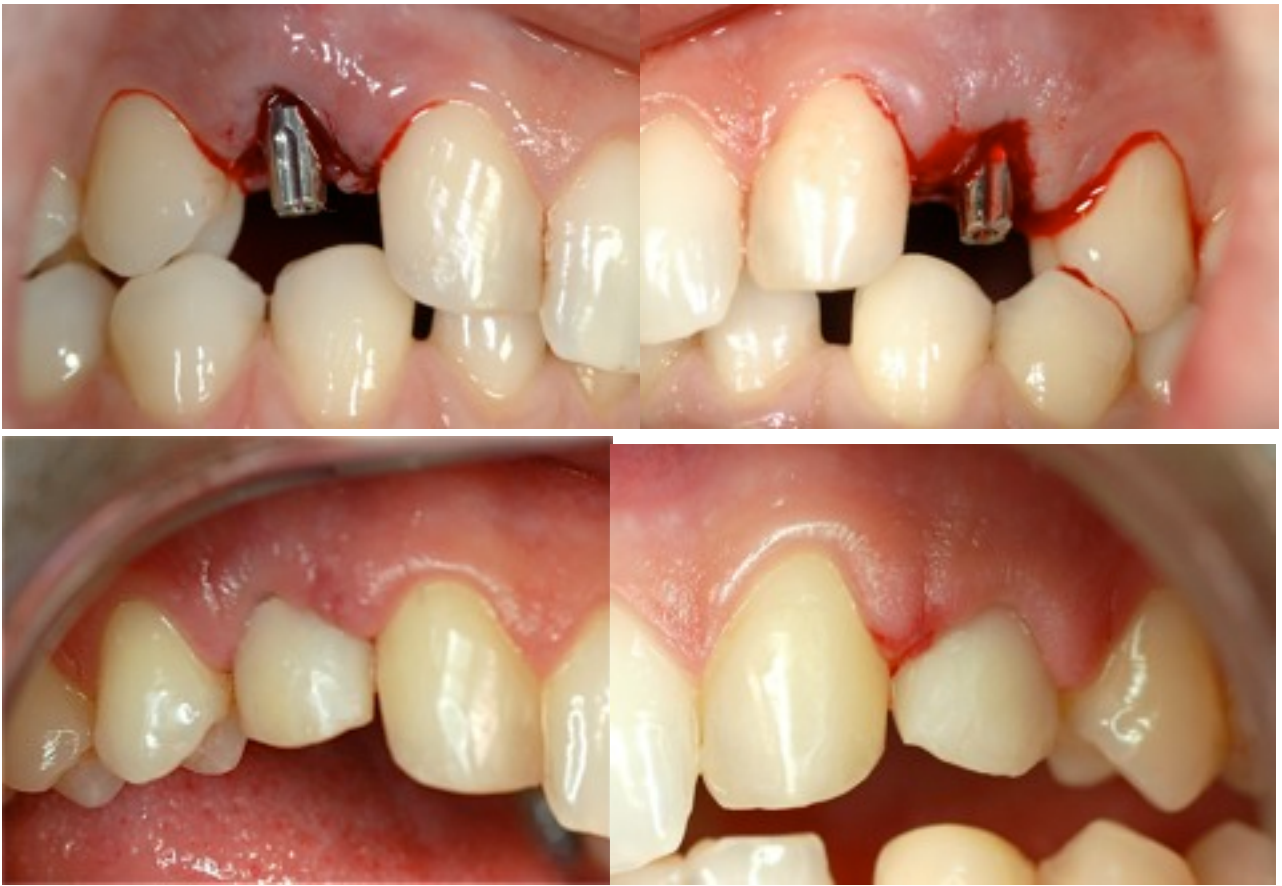Le forage terminé, les implants sont mis en place et présente une stabilité primaire compatible avec le protocole de mise en charge immédiate.



## 3. Réalisation de couronnes provisoires sur implants.

Une fois les implants positionnés, des piliers titane utilisés de manière provisoire sont mis en place et ajustés en hauteur. Des couronnes provisoires sont ensuite réalisées en prenant soins de les mettre en sous occlusion de sorte à éviter toute sollicitations en OIM et lors des mouvements mandibulaire. Ces couronnes ont bien sur un rôle esthétique, mais elle permette aussi de maintenir l'architecture gingivale.





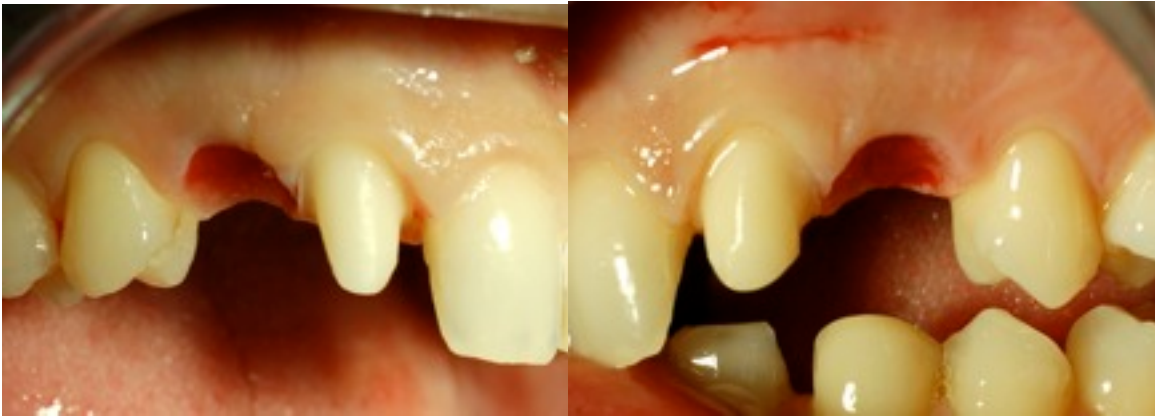#### 4. Préparation des canines.

Du fait de la différence de volume entre une canine et une incisive latérale, la réduction nécessaire à la réalisation de latérales de tailles normales nécessite un délabrement important des canines. Il a donc été convenu avec le patient de conserver les canines vivantes avec des préparations entraînant un délabrement modéré, ce qui implique un compromis du point de vu esthétique quant au volume des latérales.

Des couronnes tout céramique Lava (3M ESPE) vont être réalisées.

Les impératifs de réduction sont les suivants:

- réduction incisale de 1,5 à 2 mm
- Réduction des faces linguale et vestibulaire de 1 à 1.5 mm
- Arrondissement des angles
- Limite sous forme d'épaulement à angle interne arrondi.



## 5. Prise d'empreinte

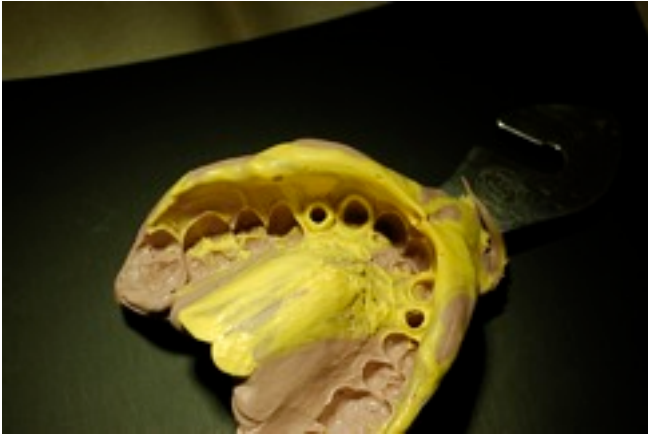
Les objectifs de l'empreinte en prothèse fixée et en prothèse implanto-portée sont différents.

En prothèse fixée, l'empreinte a pour objectifs l'enregistrement des formes de contours, limites et lignes de finitions des préparations, ainsi que de la zone située au-delà de la limite qui permettra au laboratoire de suivre le profil d'émergence de la dent. En fonction de la situation de la limite par rapport à la gencive, des moyens d'accès aux limites comme les cordonnets rétracteurs peuvent être utilisés.

En prothèse implanto-portée, l'empreinte a pour objectif d'enregistrer la position de l'implant ou du pilier par rapport à son environnement par l'intermédiaire d'un transfert d'empreinte. L'utilisation de pièces usinées et standardisées (transferts, analogues...) permet de transférer les contours et limites de l'implant ou du pilier.

Dans le cas présent, nous sommes dans une situation « mixte » avec deux dents naturelles et deux implants. Deux types d'empreintes sont envisageables :

- La technique globale utilisée dans ce cas, permet de répondre à la fois aux objectifs de l'empreinte sur dents naturelles (enregistrement des formes de contours, limites, lignes de finition et zone non préparée située au-delà de la limite) et implantaire (situation des implants).
  - La technique de la double empreinte qui consiste à prendre séparément l'empreinte des dents et des implants de sorte à répondre de manière optimale aux objectifs de chaque empreinte et à les réunir sur un même modèle par l'intermédiaire de chapes de transferts (cette technique sera détaillée dans un autre cas clinique).
- l'empreinte mixte globale « étapes cliniques » :
- Dépose des couronnes provisoires sur dents naturelles ;
  - Rinçage et décontamination des préparations ;
  - Mise en place des fils de rétraction (ou autre technique d'accès aux limites) ;
  - Mise en place du transfert d'empreinte ;
  - Contrôle radiographique ;
  - Dépose des fils de rétraction ;
  - Injection du matériau d'empreinte ;
  - Après prise du matériau d'empreinte, dévissage du transfert (ici une technique directe a été réalisée) ;
  - Désinsertion du porte empreinte ;
  - Vérification de l'empreinte ;
  - Connexion des analogues aux transferts d'empreinte;



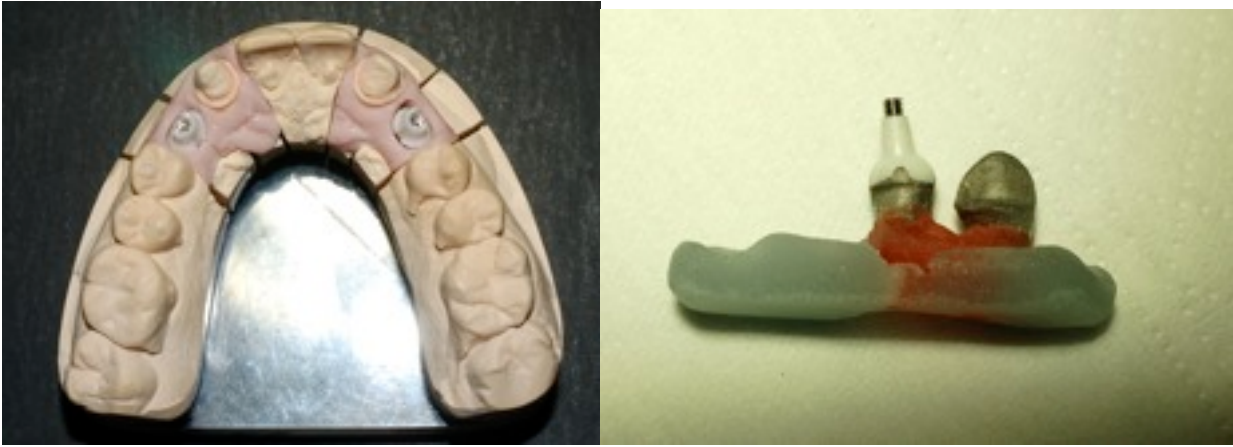Cette technique présente cependant certains inconvénients :

- Seul la méthode en 1 temps 2 viscosités ou éventuellement l'utilisation de matériaux monophasés (1 temps 1 viscosité) peuvent être utilisées (pas de « wash technique », 2 temps 2 viscosités) .
- Le cahier des charges des matériaux d'empreinte utilisés pour les implants n'est pas forcément identique à celui des dents naturelles ;
- Parfois la proximité entre implants et dents naturelles peut rendre difficile l'enregistrement des limites ;
- La réalisation de ce type d'empreinte implique un temps de travail plus important car elle nécessite la préparation des dents et des implants à l'empreinte.

## 6. Etapes de laboratoire.

Une fois l'empreinte moulée au laboratoire, le pilier implantaire va être personnalisé en fonction de la situation clinique. Ici, des piliers en zircone (Cercon® Dentsply) vont être utilisés pour optimiser le résultat esthétique.

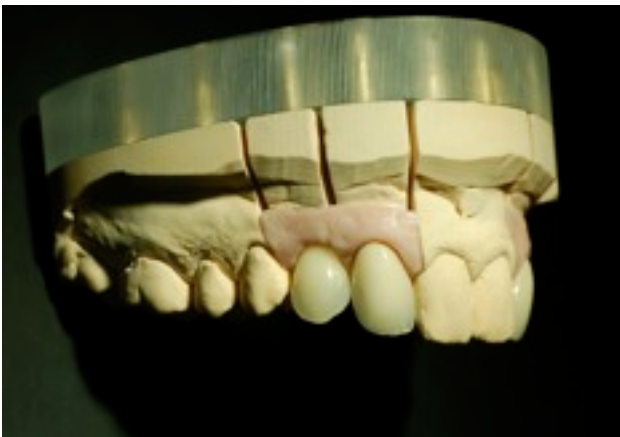
Ce type de pilier est principalement indiqué dans le secteur antérieur pour des raisons esthétiques. Il peut être utilisé pour des édentements unitaires ou des petits bridges, chez les patients ayant un sourire gingival, une gencive fine et festonnée où le risque de récessions gingivales est plus fréquent.



Le technicien de laboratoire va également préparer une clé qui va permettre de repositionner le pilier en bouche sur l'implant. Différents types de clés peuvent être réalisées, dans notre cas, une clé particulièrement complexe a été élaborée, un simple index en résine aurait suffi.

Les couronnes céramiques Lava vont ensuite être réalisées.

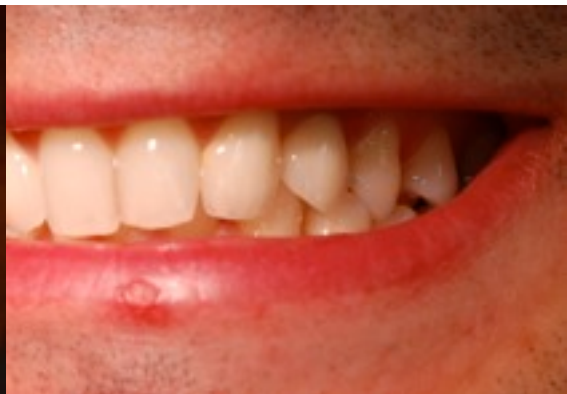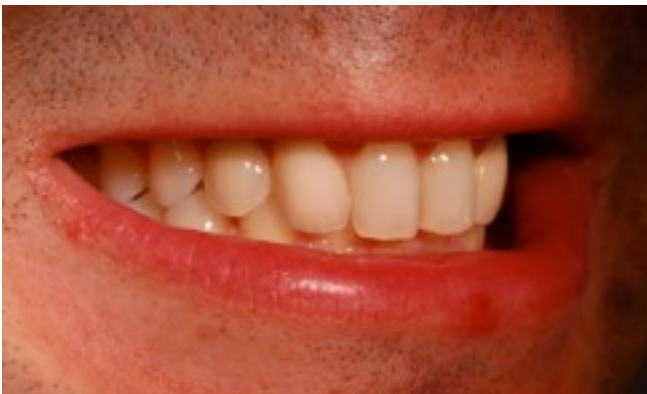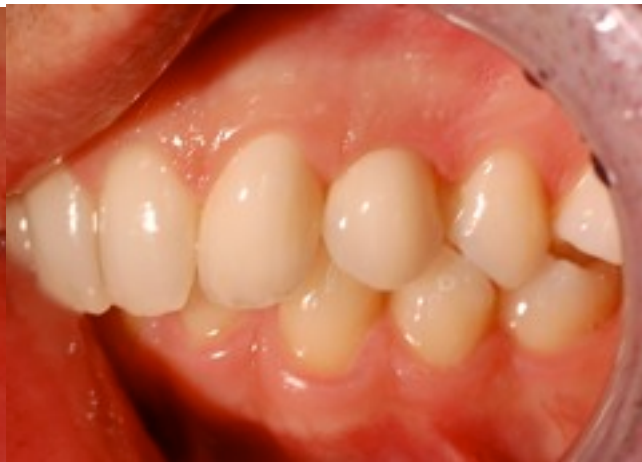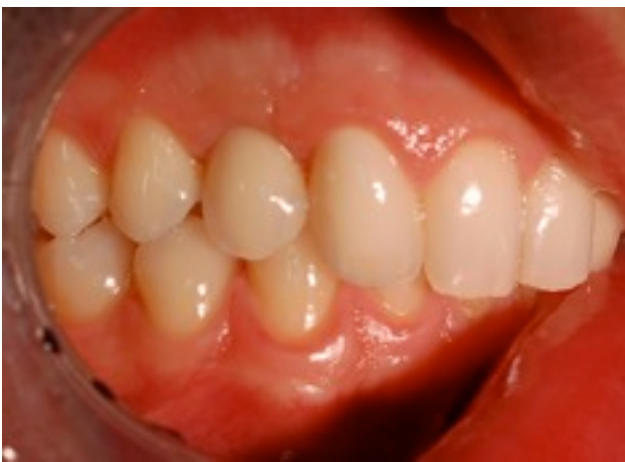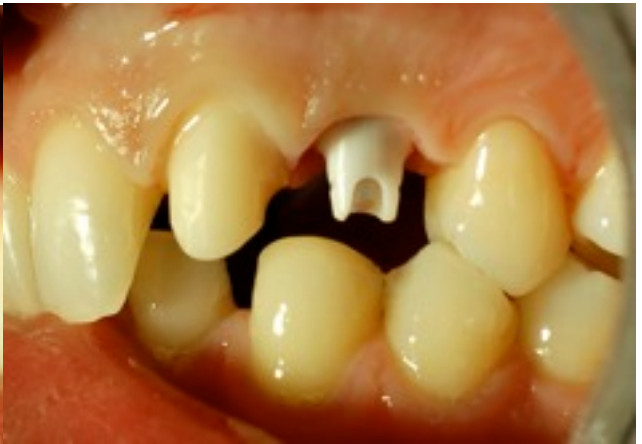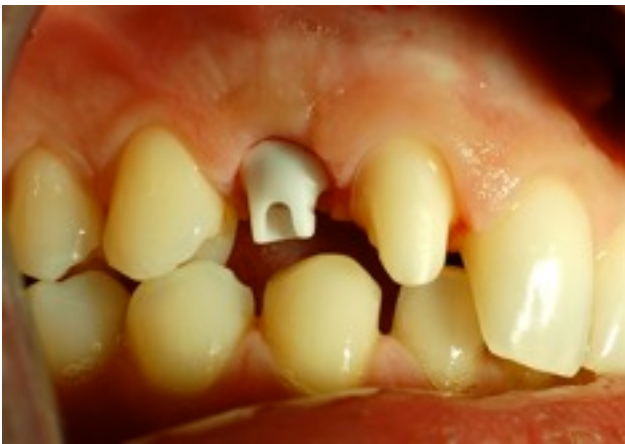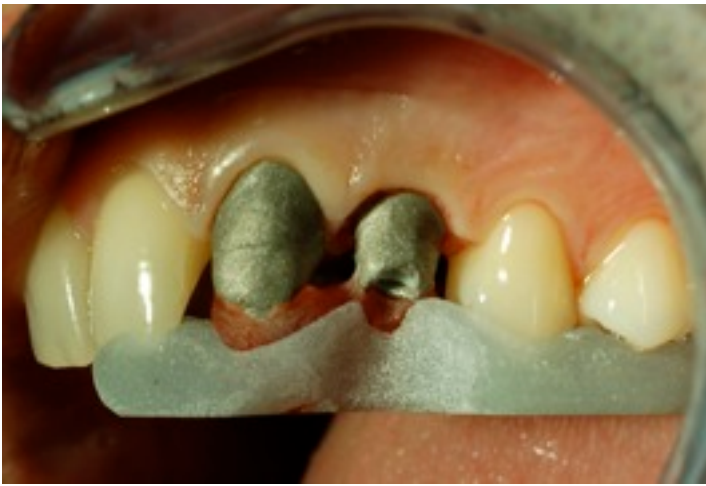Le modèle (préparé de manière conventionnelle) contenant les préparations sur dents naturelles et les piliers implantaires va être numérisé avec le scanner Lava Scan ST. Un logiciel (Lava Design) va ensuite permettre de modéliser les armatures en fonction de la situation clinique et des impératifs techniques. Le fichier numérique des armatures est électroniquement envoyé au centre d'usinage et les armatures usinées dans un bloc de zircone pré-fritté. Les armatures sont ensuite séparées du support puis colorées dans un bain de coloration en fonction de la teinte. Les armatures terminées, une céramique cosmétique spécifique va être montées pour obtenir des couronnes de formes et de teintes compatibles avec l'esthétique et la fonction.



## 7. Contrôles et Scellement

Les piliers sont mis en place à l'aide de la clé de repositionnement. L'adaptation et la passivité des couronnes sont contrôlées, les points de contacts, la teinte, la forme des dents validés et l'occlusion ajustée.





L'évolution des connaissances, des techniques de chirurgie implantaire, de l'accastillage prothétique, des matériaux cosmétique et d'assemblage permet d'optimiser les résultats esthétiques de nos restaurations prothétiques. Chaque étape du plan de traitement doit être menée avec rigueur et une relation étroite doit exister entre les différents protagonistes (praticien prothésiste, chirurgien, technicien de laboratoire).