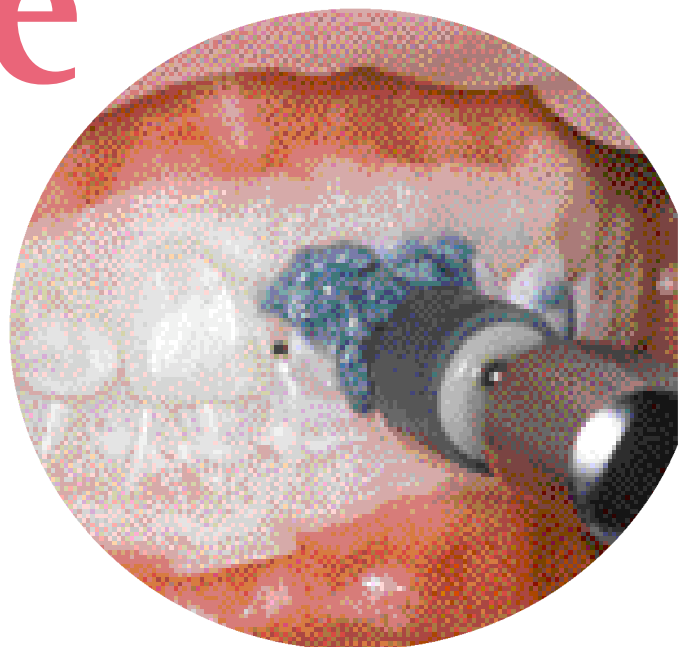

# La micro abrasion contrôlée

La micro abrasion amélaire est un traitement chimique et mécanique destiné à éliminer les colorations situées dans la zone superficielle de l'émail. Elle consiste à supprimer une certaine quantité d'émail de surface.



Thierry Rouach, Alexandre Miara

rubrique SFDE animée par Pierre Jonas et Gérard Guez

L'action chimique d'érosion est obtenue par un acide fort (acide chlorhydrique, acide phosphorique...), l'action mécanique par des abrasifs en microparticule (ponce, alumine, carbure de silicium...). Dans certains cas où il est nécessaire de supprimer une quantité importante d'émail, on peut faire appel à des instruments diamantés de faible granulométrie montés la plupart du temps sur turbine, sur des pièces à mains à ultrasons ou sur des contre angles spéciaux, comme le Prophine®, qui possèdent un mouvement de va-et-vient.

La micro abrasion peut être, dans certains cas complexes, associée à un traitement d'éclaircissement chimique.

## Indications

La micro abrasion chimique et mécanique permet d'éliminer de façon non sélective :

- toutes les colorations externes (tabac, vin, café...);
- les colorations superficielles (voile, taches blanchâtres...);
- les défauts polychromes localisés (bruns, gris, jaunes...).

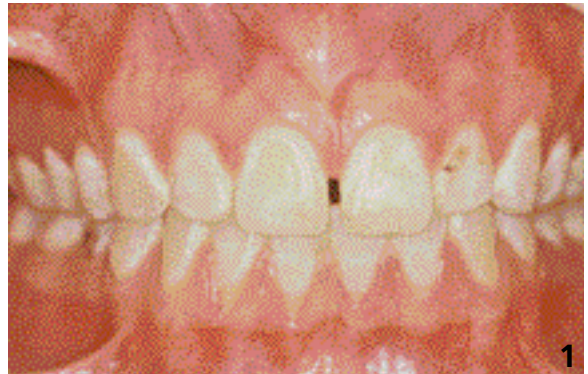Ce traitement est complètement inefficace sur les colorations plus profondes comme celles dues à l'âge ou aux tétracyclines.

## Protocole de traitement

Cet article illustre à partir d'un cas clinique la chronologie de traitement qui associe une technique chimique d'éclaircissement au fauteuil et une technique de micro abrasion.

Cette jeune patiente (fig. 1) consulte pour trouver une solution définitive éliminant des colorations superficielles de l'émail qui affectent l'ensemble des dents des deux maxillaires. Elle souhaite avoir les dents plus blanches et surtout éliminer les taches blanchâtres et orangées afin de pouvoir sourire "sans complexe".

Pour cette patiente, la demande est essentiellement esthétique puisqu'elle ne souffre d'aucun trouble fonctionnel, les dents sont saines, l'état gingival est correct, la position et la forme des dents satisfaisantes.

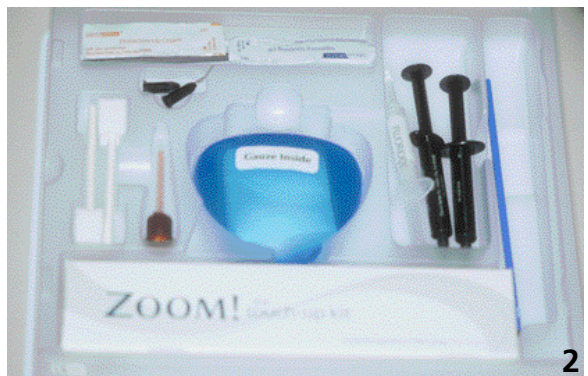

1

## Examen clinique

Un examen précis de l'ensemble des colorations révèle que cette patiente présente une couleur terne de type C3 (teintier Vita) aggravée par la présence de voiles et de taches blanchâtres. On note une coloration très marquée brun orangé sur l'incisive latérale gauche et une carie vestibulaire sur la deuxième prémolaire droite à la mandibule. Un interrogatoire permet de comprendre l'origine des leucomes qui sont dus à un excès de fluor (cachets fluorés, eau fluorée, dentifrice fluoré...).

Pour traiter ce type de dyschromies complexes il va falloir agir en profondeur pour éclaircir les dents puis en surface pour supprimer les leucomes. La carie sur la 45 sera traitée par une restauration composite.



2

## PREMIÈRE PHASE DE TRAITEMENT Éclaircissement chimique au fauteuil

Le traitement doit commencer par un éclaircissement chimique des deux arcades en utilisant uniquement une technique au fauteuil. Pour ce cas nous avons choisi le système Zoom® (fig. 2) qui utilise un gel de peroxyde d'hydrogène à 25 % activé par une lampe (fig. 3) à vapeur de mercure qui émet un minimum de 50 mV/cm<sup>2</sup> d'UVA à la distance de travail. Elle émet très peu d'infrarouge et ne provoque donc aucun échauffement des tissus dentaires, l'énergie totale en sortie n'étant que de 37,5 Joules.

Après avoir mis en place toutes les protections nécessaires aux UVA par la pose d'écarteurs et de compresses spécifiques, d'une digue photos polymérisable, le gel de peroxyde d'hydrogène est déposé sur les dents à traiter, la lampe est positionnée et allumée pendant 15 minutes (fig. 4).

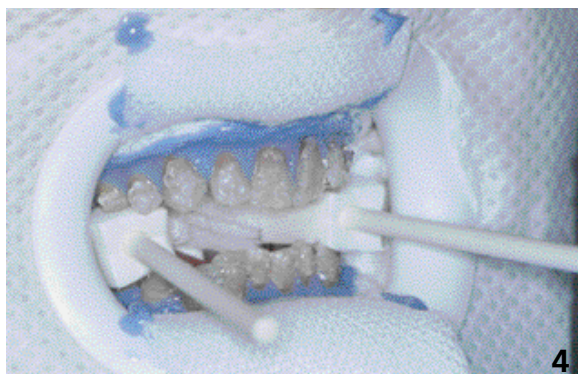


3

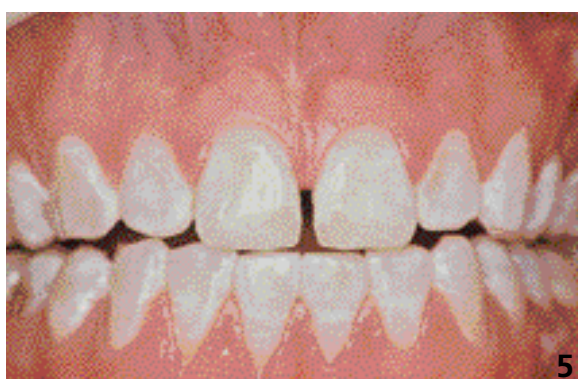1. Cette jeune patiente présente une dyschromie complexe où sont associés, anomalies de couleur, taches, voiles blanchâtres dus à un excès de fluor.

2. Le coffret comprend les éléments nécessaires à un traitement au fauteuil.

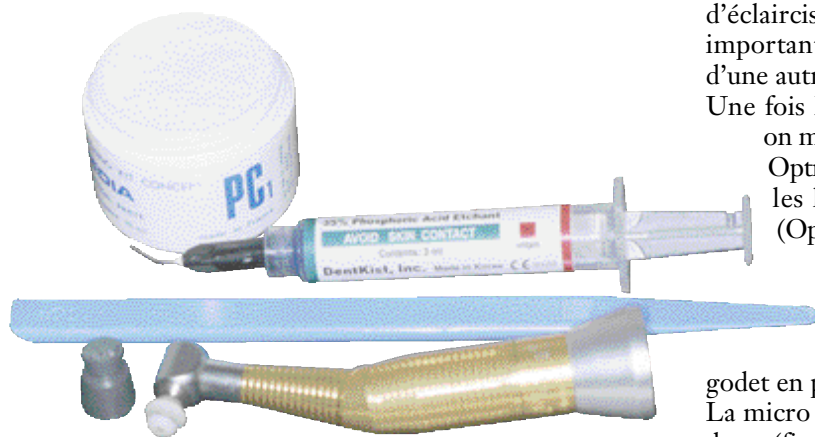3. Lampe émet un rayonnement UVA important.



4



5



4. L'ensemble des protections mises en place est nécessaire pour faire un barrage étanche aux rayonnements UVA émis par la lampe. Le traitement dure 3 à 4 fois 15 minutes en renouvelant à chaque fois le gel.

5. Les dents sont plus claires, elles apparaissent crayeuses les leucomes étant plus apparents.

6. Matériel nécessaire à la micro abrasion. On mélange l'acide phosphorique à 37 % et la ponce micronisée pour obtenir une pâte assez ferme.

Une fois la première application terminée, le gel est éliminé par aspiration sans aucun rinçage.

On applique à nouveau du gel de peroxyde d'hydrogène et on réillumine pendant encore 15 minutes.

En principe trois applications de 15 minutes sont nécessaires pour un traitement; on peut comme ici être amené à faire une quatrième application.

Le traitement terminé, les protections sont enlevées, les dents sont rincées abondamment afin d'éliminer totalement les restes de gel éventuel.

Le résultat est ici assez particulier voire inquiétant pour le patient ou un praticien non averti. Les dents sont en effet plus claires mais surtout lorsqu'elles sont séchées elles apparaissent crayeuses, les leucomes étant encore plus apparents (fig. 5).

La coloration brune sur la latérale à néanmoins presque totalement disparu. Le traitement au fauteuil à parfaitement fonctionné; il a permis d'éclaircir les dents et de mettre en évidence les voiles et les taches blanchâtres que nous nous proposons maintenant d'éliminer par une micro abrasion classique.

## DEUXIÈME PHASE DE TRAITEMENT micro abrasion contrôlée

La deuxième partie du traitement doit être de préférence réalisée immédiatement après la séance d'éclaircissement au fauteuil, en cas de sensibilité importante la micro abrasion peut être faite lors d'une autre séance.

Une fois le traitement d'éclaircissement terminé, on met en place un écarteur, ou comme ici un Optragate®, qui écarte et protège parfaitement les lèvres. Une digue photopolymérisable (Opal Dam®) est mise en place pour compléter la protection des tissus mous.

Un mélange épais de ponce micronisée et de gel d'acide phosphorique à 37 % est préparé dans un

godet en plastique (fig. 6).

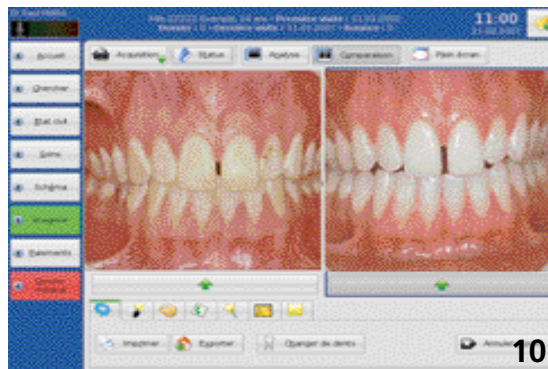
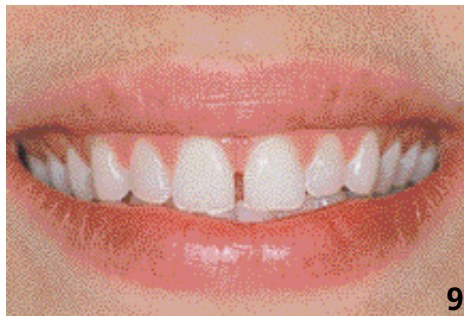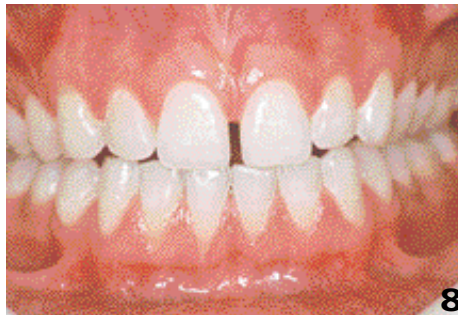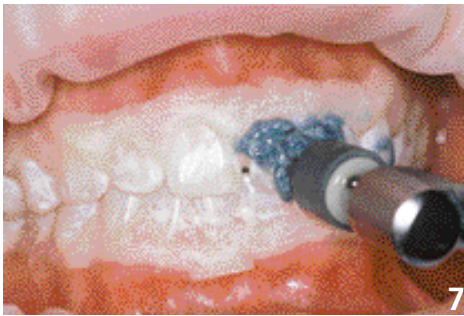
La micro abrasion s'effectue par groupe de 3 ou 4 dents (fig. 7).

Une certaine quantité d'émail est éliminée uniformément à l'aide d'un contre angle à mouvement alternatif et d'une cupule en caoutchouc que l'on utilise à basse vitesse avec une pression modérée.

Après quelques passages les voiles blanchâtres disparaissent progressivement car ici ils étaient assez superficiels (fig. 8).

Pour certaines taches plus profondes, il est quelque fois nécessaire de recourir à ce que l'on appelle une méga abrasion ou améloplastie à l'aide d'instruments diamantés grains fins montés sur turbine ou sur une pièce à main à ultrason.





7. Une fois les protections mises en place la micro abrasion s'effectue par groupe de 3 à 4 dents.

8. En comparant les photos avant et après traitement, on s'aperçoit que les dents ont été éclaircies et que toutes les taches et les voiles blanchâtres ont totalement disparu.

9. Un polissage soigneux permet de redonner au sourire un aspect naturel.

10. Grâce à l'informatique il est important de conserver les photos avant et après traitement.

Une fois la micro abrasion terminée, on rince les dents abondamment. Un polissage très soigneux doit être fait à l'aide de pâte spécifique en utilisant au moins deux granulométries différentes afin de retrouver un émail naturel et éclatant (fig. 9).

Afin de diminuer les sensibilités éventuelles et permettre une meilleure minéralisation de l'émail qui a été fortement déminéralisé, il est conseillé d'utiliser un produit reminéralisant et désensibilisant comme le Relief® pendant 15 minutes dans des gouttières; ce traitement devra d'ailleurs être prolongé par le patient 15 minutes par jour pendant une semaine.

Le résultat est, pour cette patiente, spectaculaire puisqu'en une séance les dents ont totalement changé de couleurs, les voiles et les taches ont disparu. On est passé d'une couleur C3 à A1 avec un éclat très naturel qui rend le sourire beaucoup plus agréable.

## Conclusion

La micro abrasion peut être utilisée seule ou en association avec une améloplastie ou un éclaircissement chimique. Les bénéfices de ces traitements très conservateurs sont multiples: ils sont simples à mettre en œuvre, rapides, efficaces, et permettent de transformer l'aspect du sourire en le rendant beaucoup plus naturel.

Il nous semble important de rappeler que tous ces traitements à but esthétique doivent faire l'objet d'un dossier photographique avec au moins deux photos, une avant et une après le traitement. Elles doivent être conservées dans le fichier informatique au même titre que les radiographies (fig. 10).

## Bibliographie

- > 1. Faucher AJ. Les dyschromies dentaires. Paris, éditions CDP, 2001.
- > 2. Maggio B, Gallagher A, Bowman J, Barrett K, Borden L, Mason S, Felix H. Evaluation of whitening gel designed to accelerate whitening. Compendium 2003; 7(7) : 519-536.
- > 3. Touati B, Miara P, Nathason D. Dentisterie esthétique et restaurations céramiques. Paris : éditions CDP 1999.
- > 4. Miara A, Miara P. Traitements des dyschromies en odontologie. Paris, éditions CDP 2006.

## Evaluation

réponses en ligne sur notre site

1. La digue est une perte de temps perte de temps  
La digue est une  V  F
2. La digue est une perte de temps perte de temps  
 V  F
3. Il est possible de La digue est une perte de temps perte de temps temps perte de temps  
 V  F
4. On peut utiliserLa digue est une perte de temps perte de temps  
 V  F

## AUTEURS

Thierry Rouach 8, rue du Cdt Rivière, 75008 Paris  
Alexandre Miara, 24, rue du Rocher, 75008 Paris