

Cinq techniques pour la restauration d'une dent unitaire par prothèse implanto-portée avec le système ANKYLOS®

Dr Thierry ROUACH

Le remplacement d'une dent absente sans "mutiler" les dents voisines à longterm a été une préoccupation pour la profession. Plusieurs options prothétiques s'offrent à aujourd'hui à nous.

Aujourd'hui, le traitement de l'édentement unitaire par prothèse implanto-portée est une solution éprouvée et validée par de nombreuses études.

Tous les systèmes implantaires proposent différents modèles de piliers permettant de réaliser des restaurations scellées ou vissées présentant chacune ses avantages et inconvénients.

Dans cet article nous proposons cinq options pour compenser un édentement unitaire par prothèse implanto-portée avec le système Ankylos®.

1. Prothèse scellée ou vissée.

La prothèse implanto-portée, telle qu'elle a été décrite par Branemark et al. (1985) chez l'édenté complet, a ouvert la voie au traitement de l'édentement partiel et unitaire. A l'origine, toutes les prothèses étaient transvissées, afin de réaliser des contrôles réguliers et pouvoir réintervenir en cas de problèmes. La prothèse scellée a été introduite dans un second temps principalement pour optimiser l'esthétique des réhabilitations, mais aussi, pour se rapprocher des techniques prothétiques conventionnelles.

Avantages de la prothèse transvissée.

- Dépose facile (changement de vis, mobilité du pilier);
- Recul clinique important (nombreuses publications);
- La connexion par l'intermédiaire de piliers usinés assure une meilleure précision d'adaptation ;
- L'utilisation de piliers intermédiaires déplace coronairement la surface de travail prothétique. En présence d'une épaisseur importante de tissus mous, ce concept, simplifie les différentes manipulations cliniques ;
- La vis de prothèse peut signaler un problème biomécanique (« fusible »). En effet, le dévissage fréquent de la vis sert d'alerte à une éventuelle complication (problème occlusal, surcharge fonctionnelle) ;
- L'absence de ciment de scellement lors de la pose de la prothèse empêche tout risque d'agression peri-implantaire (fusion de ciment sous la muqueuse).

Inconvénient.

Le principal inconvénient de la prothèse transvissée est lié à la présence des puits d'accès nécessaires pour atteindre la vis (esthétique, occlusion...)

Avantages de la prothèse scellée

- Absence de puits d'accès aux vis des piliers. Les surfaces des couronnes sont identiques aux couronnes conventionnelles. Ceci présente un double avantage :
 - Amélioration de l'esthétique des restaurations prothétiques principalement au niveau des faces occlusales des dents mandibulaires.
 - Possibilité d'équilibration et d'ajustement occlusal identique à la prothèse fixée conventionnelle.
- L'espace nécessaire au ciment de scellement facilite l'adaptation passive de l'armature. Le ciment transmet et amortit alors les contraintes au complexe pilier-vis-implant. Ceci semble théoriquement intéressant, mais n'a pas été cliniquement validé.
- L'utilisation de piliers modifiables permet des corrections de l'axe implantaire et de paralléliser les piliers en présence de plusieurs implants.
- Le résultat esthétique peut être optimisé en adaptant le profil d'émergence. L'enfouissement des limites de la prothèse peut être géré selon le pilier choisi.

Inconvénients

- La maintenance et le démontage des prothèses sont difficiles à réaliser. En cas de dévissage de la vis de pilier, il est parfois nécessaire de découper la couronne malgré l'utilisation d'un ciment de scellement provisoire.
- Possibilité d'irritation de la muqueuse péri-implantaire en cas d'élimination incomplète des excès de ciment (risque d'abcès).

2. Critères de choix du pilier

Le choix définitif du pilier se fait après confirmation de l'ostéointégration des implants et la cicatrisation des tissus mous. Différents critères sont à prendre en compte :

- Emergence implantaire
- Axe implanto-prothétique
- Hauteur prothétique disponible
- Profil d'émergence
- Hauteur des tissus mous
- Qualité des tissus mous
- Temps de travail
- Aspect financier

3. Les piliers prothétiques

Le pilier standard

On distingue 2 types de piliers:

- Un pilier droit monobloc vissé à un couple de 25 N.cm;
- Un pilier angulé à 15° transfixé par une vis en titane vissée à un couple de 15 Ncm. Du fait de la connexion conique, ce pilier présente une liberté de positionnement sur 360°.

Ces piliers présentent des rainures axiales destinées à limiter toute rotation des couronnes unitaires. On dispose d'un col transgingival disponible de différentes hauteurs, de deux profils d'émergence (3,3 et 4,5mm) et de deux hauteurs de pilier (4 et 6mm).

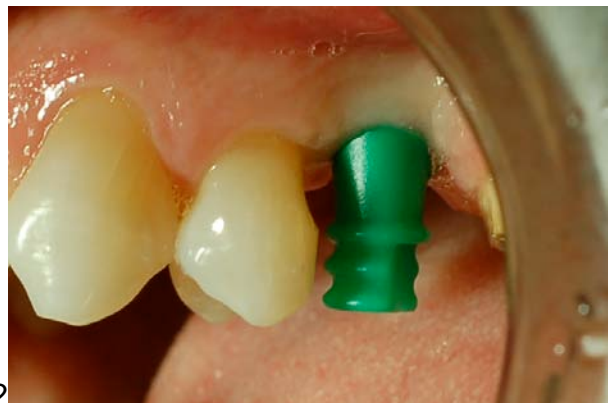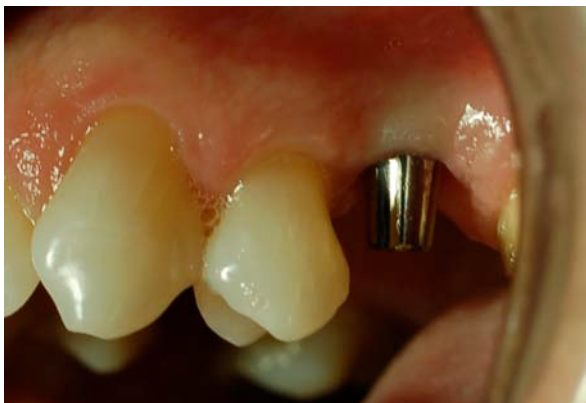Le pilier droit présente un orifice occlusal permettant le vissage occlusal de la suprastructure, le pilier angulé un orifice latéral pour un vissage latéral de la suprastructure.

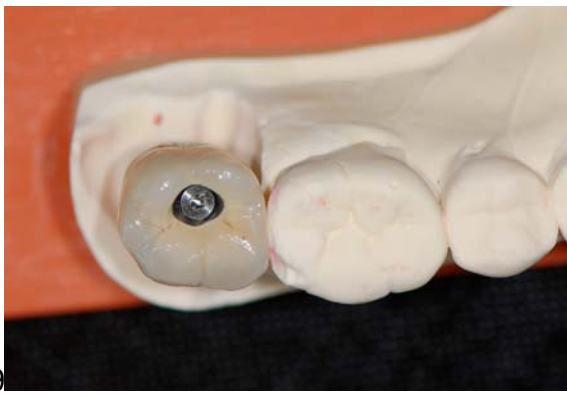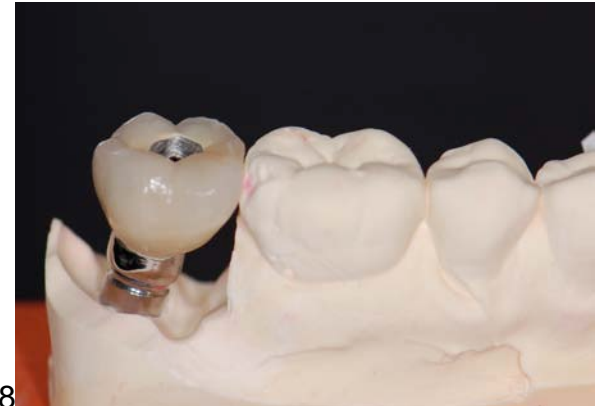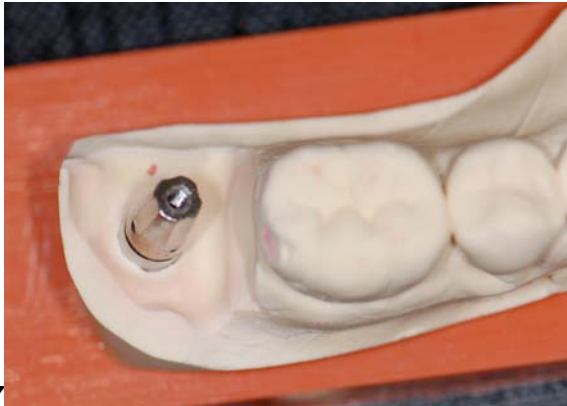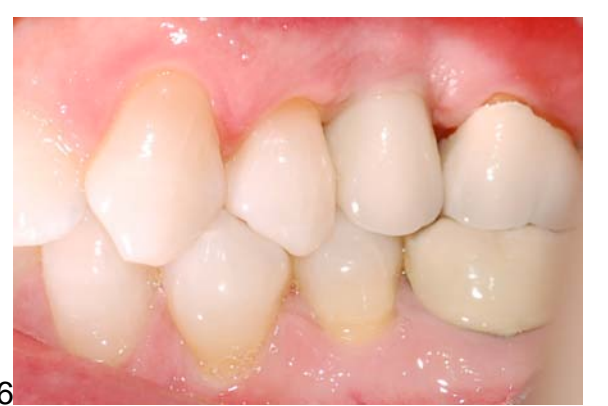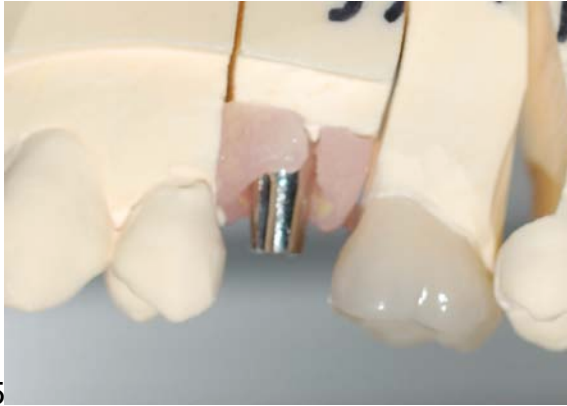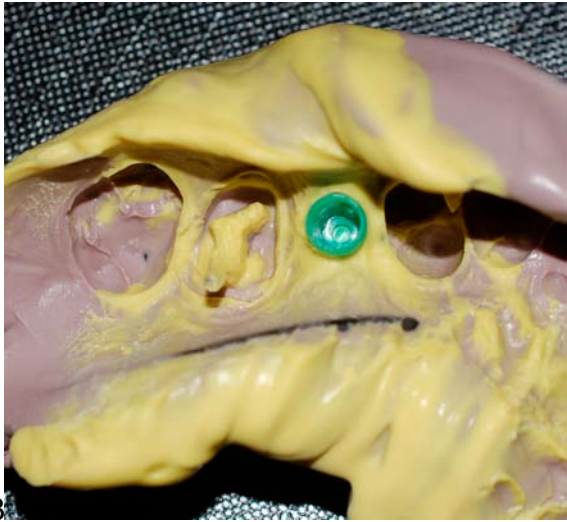
Pour des raisons de simplification et de précision des étapes cliniques et de laboratoire, ces piliers ne doivent pas être retouchés. Une fois le pilier choisi, il est serré définitivement au couple idiqué (Fig 1). L'empreinte du pilier peut être alors réalisée.

La technique d'empreinte (Snap On) nécessite l'utilisation de transferts en plastique rigide (Fig 2). Une fois le transfert clipé, l'empreinte peut être réalisée avec un porte-empreinte du commerce. Lorsque le matériau est pris, l'empreinte est retirée. Le transfert plastique étant emporté dans l'empreinte (Fig 3). L'analogue du pilier (Fig 4 et 5) est alors soigneusement repositionné dans le transfert.

Entre les séances, le pilier est protégé soit par un capuchon en plastique, soit par une couronne provisoire.

Les restaurations prothétiques peuvent être vissées (Fig 7,8 et 9) ou scellées sur ces piliers (fig 6).





Avantages du pilier standard:

- Utilisation d'un élément usiné.
- Mise en place définitive du pilier lors de la première séance donc gain de temps global.
- Limitation des manipulations à répétition sur la muqueuse péri-implantaire ; Abrahamson et al. ont montré, que des vissages et dévissages multiples de la vis de cicatrisation entraînent une migration apicale de l'attache épithéliale.
- La technique d'empreinte *Snap On* est simple et fiable.
- Simplification et diminution du nombre de séances cliniques et de laboratoire.
- Système économique compte tenu de la diminution du nombre de séances cliniques et de l'absence de retouche du pilier au laboratoire (absence de mise en forme ou de surcoulée) ;

Limites

- Correction des axes implantaires limitées.
- Utilisation difficile en présence de convergence ou divergence implantaire.
- Profil d'émergence limité et standardisé.
- Epaisseur de la muqueuse inférieure à 2 mm.

Le pilier standard est principalement indiqué dans les secteurs postérieurs pour des édentements unitaires ou multiples. Les implants doivent être parallèles entre eux et dans l'axe prothétique.

Le Système Balance

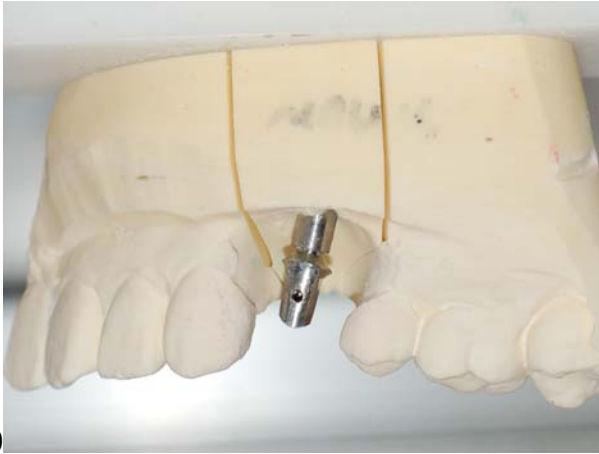Ce sont des piliers usinés modifiables par soustraction. Ils sont disponibles en titane ou en oxyde de zirconium.

Pilier Balance en titane

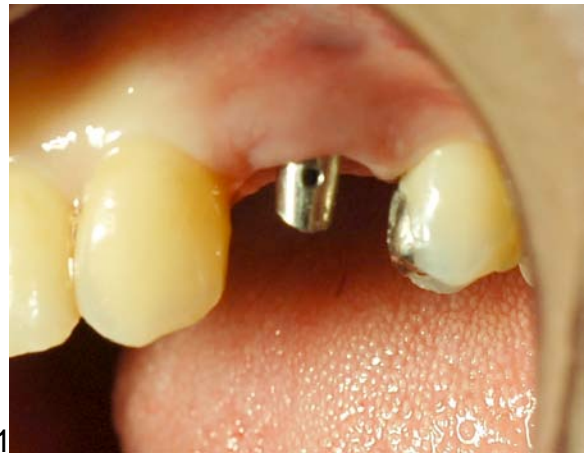Ce pilier est adapté à la situation clinique par fraisage (soustraction) réalisé idéalement au laboratoire (Fig 10 et 11)). Anatomiquement, on distingue le pilier balance postérieur et le pilier balance antérieur, ils existent avec différentes hauteurs transgingivales, sous formes droite ou angulée, ce qui permet de corriger une certaine angulation des implants (de 0 à 37,5 ° pour le Balance postérieur et de 0 à 15° pour le pilier Balance antérieur).

Ces piliers présentent un orifice permettant un vissage latéral des restaurations prothétique (Fig 13 et 14). Ce système offre la simplicité de démontage des restaurations transvissées en éliminant les inconvénients liés aux puits d'accès occlusal (esthétique, occlusion...), cependant l'accès à la vis latérale peut être parfois difficile.

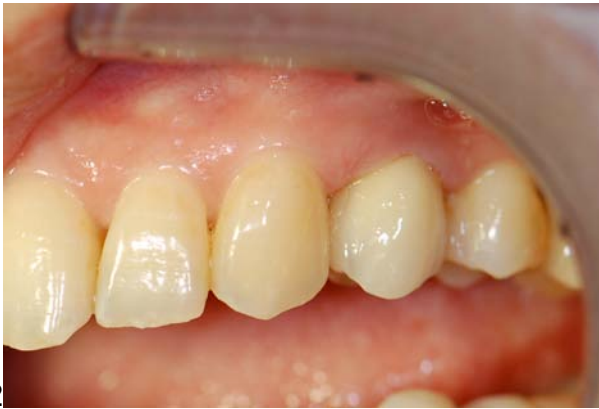Les restaurations prothétiques peuvent donc être scellées ou vissées sur ces piliers (Fig 12 et 15).



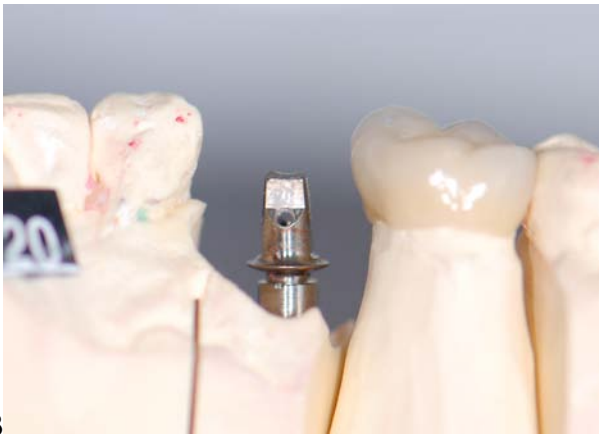10



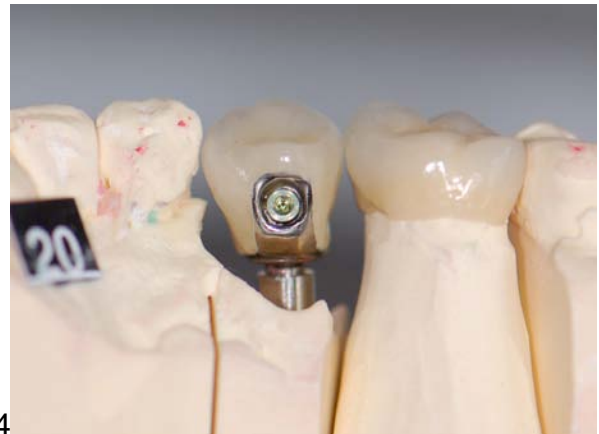11



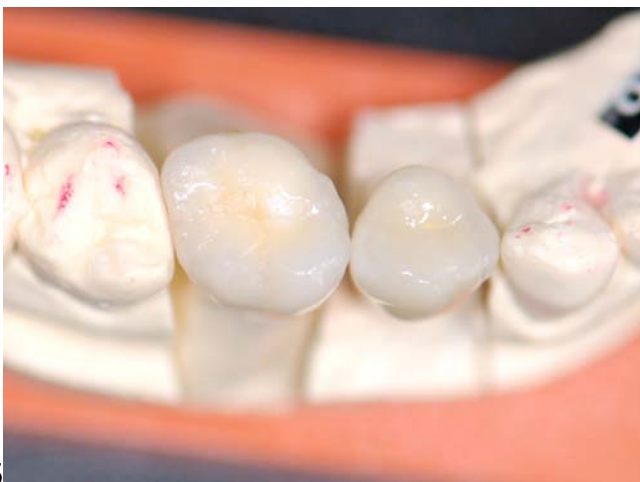12



13



14



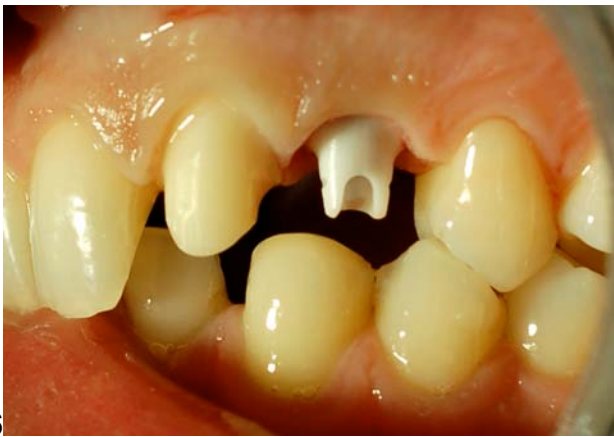15

Ces piliers permettent de répondre à de nombreuses situations cliniques. Ils peuvent être utilisés dans les différents secteurs (antérieurs ou postérieurs) et permettent un rattrapage d'axe important.

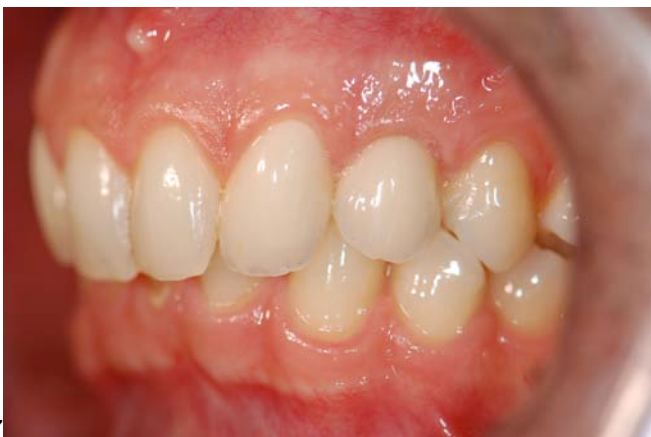Pilier CERCON® Balance Antérieur

C'est un pilier en Oxyde de Zirconium adapté par fraisage à la situation clinique. Il existe sous forme droite ou angulé avec différentes hauteurs transgingivales. Sa mise en forme se fait par soustraction, en bouche ou au laboratoire, à l'aide de fraise diamantées et sous irrigation abondante.

Ce pilier présente des propriétés optiques importantes permettant d'optimiser le rendu esthétique des restaurations (Fig 16 et 17).



16



17

Il est principalement indiqué dans le secteur antérieur pour des raisons esthétiques. Il peut être utilisé pour des édentements unitaires ou des petits bridges, chez les patients ayant un sourire gingival, ou une gencive fine.

La diversité des piliers prothétiques aujourd'hui disponibles permet de répondre à chaque situation. Le choix du pilier et du type de restauration (scellée ou vissée) ne doit pas être systématisé, mais doit découler d'une analyse rigoureuse de la situation clinique. Chaque étape du plan de traitement doit être menée avec rigueur et une relation étroite doit exister entre les différents protagonistes (praticien prothésiste, chirurgien, technicien de laboratoire).

Bibliographie:

1. **Abrahamson et al.** The mucosal barrier following abutment dis/reconnection. An experimental study in dogs. J Clin Periodontol (1997) vol. 24 (8) pp. 568-72
2. **Abrahamsson et al.** The mucosal attachment at different abutments. An experimental study in dogs. J ClinPeriodontol (1998) vol. 25 (9) pp. 721-7
3. **Belser UC, Mericske-Stern RD, Bernard JP, Taylor TD.** Prosthetic management of the partially-dentate patient with fixed implant restorations. Clin Oral Impl Res 2000; 11:126-145.
4. **Degorce T, Pennard J.** La prothèse scellée dans le traitement de l'édentement partiel. Concepts cliniques en prothèse implantaire. Ed SNPMD, Paris 2001.
5. **Weigl P.** New prosthetic restorative features of Ankylos implant system. The Journal of oral implantology (2004) vol. 30 (3) pp. 178-88
6. **Misch EC.** Diagnostic casts, preimplant prosthodontics, treatment prostheses and surgical templates. In Misch CE, Ed. Comtemporary Implant Dentistry, St Louis: Mosby, 1999, 135-149.
7. **Rouach T.** Simplifier la prothèse sur implant avec le pilier Provide™. Implant, Vol 12, n °3, 2006.